

ОПЫТ ПРИМЕНЕНИЯ ЭЛЕКТРЕТОВ ПРИ ОСТЕОХОНДРОПАТИИ ГОЛОВКИ БЕДРЕННОЙ КОСТИ У ДЕТЕЙ

РУБРИКА



Н. И. Нелин¹



В. П. Хомутов²



Э. Г. Квиникадзе³



М. П. Пирпилашвили⁴

¹ФГБОУ ВО МГМСУ им. А. И. Евдокимова, Москва

²ООО «Медэл», Санкт-Петербург

³Nev Hospitals, Тбилиси, Грузия

⁴Национальный медицинский центр им. О. Н. Гудушаури, Тбилиси, Грузия

Ключевые слова: остеохондропатия, электрет, электростатическое поле

Остеохондропатия проксимального эпифиза бедренной кости у детей (болезнь Пертеса) — заболевание, которое начинается локальным асептическим некрозом и характеризует распространенную разновидность дегенеративно-дистрофического поражения головки бедренной кости. Как правило, оно протекает длительно, имеет отчетливую стадийность, часто приобретает торпидное течение. Участок некроза головки бедренной кости имеет типичную локализацию, пораженная зона подвергается постоянной компрессии, и при отсутствии лечения или его позднем начале формируется типичная деформация проксимального эпифиза бедренной кости, соответствующие изменения в вертлужной впадине и параартикулярных тканях. Со временем очаг некроза замещается губчатой или компактной костью. Возможно полное излечение, но в 20–25% случаев развивается деформация головки бедренной кости, а в последующем и остеоартроз тазобедренного сустава, что приводит к стойкой инвалидности.

Разработка различных методов хирургического лечения на ранних стадиях, которые сохраняют собственный сустав, позволяют остановить прогрессирующее дегенеративное процесс в долгосрочной перспективе и максимально отдалить или избежать эндопротезирования пораженного сустава, представляет существенное медико-социальное значение. К таким хирургическим приемам относятся и разработанные методы коррекции нарушений репаративного электрогенеза на основе воздействия электростатического поля электретов. Несмотря на полиэтиологичность заболевания, идентичность структурно-морфологических изменений при торпидном течении и сходство принципов лечения позволяют проанализировать дегенеративно-дистрофический процесс в суставе с позиций электрофизиологии. Биологическим структурам свойственны активные биоэлектрические свойства — электрогенез. Выделяют два вида биоэлектрогенеза — статический и динамический, или покоя и действия. Метаболические процессы в живых тканях индуцируются, сопровождаются и в итоге реализуются путем изменения градиентов и векторов электрических полей, обмена зарядами различными их носителями, что является фундаментальным свойством живой системы [1, 2]. Залог успешного лечения дегенеративных поражений суставов — его раннее начало. Поиск средств, позволяющих на стадиях первичного субхондрального некроза, импрессионного перелома или фрагмен-

тацией обеспечить оптимальные условия для устранения давления на пораженный участок головки бедренной кости, резорбции некротизированных масс, замещения губчатой костью патологически измененного очага, а также оптимизации метаболизма суставного хряща, логичен и целесообразен. Разработка различных методов хирургического лечения на ранних стадиях, которые сохраняют собственный сустав, позволяют остановить прогрессирование дегенеративного процесса в долгосрочной перспективе и максимально отдалить или избежать эндопротезирования пораженного сустава, представляет существенное медико-социальное значение. К таким хирургическим приемам относятся и разработанные методы коррекции нарушений репаративного электрогенеза на основе воздействия электростатического поля электретов [3, 4]. Применение электростатического поля при лечении повреждений и заболеваний костей и суставов основано на современном представлении о физиологическом и репаративном электрогенезе костной ткани [2, 5, 6, 7]. Характер поражения костно-хрящевой структуры сустава при болезни Пертеса взаимосвязан с особенностями репаративного электрогенеза [8]. Экспериментальными исследованиями установлена взаимосвязь биоэлектрических процессов, объема повреждения и стадийности репаративных процессов. При асептическом некрозе головки бедренной кости искажается объемная архитектура статических биопотенциалов, что проявлялось электронегативностью зоны повреждения при электропозитивности по ее периметру. В дальнейшем изопотенциальность ишемизированной зоны остеонекроза сменяется перераспределением статических биопотенциалов в тазобедренном суставе и форми-

рованием противоположных сфер вокруг резорбирующихся фрагментов головки. Каждой морфологической стадии асептического некроза свойственен стероидметрический эквивалент статического электрогенеза. Процессам резорбции предшествует электропозитивность, а остеорепарация сопровождается электронегативностью в участках патологического очага. В зависимости от стадии патологического процесса преобладают те или иные характерные изменения. При нарушении репарации формируется деформация головки бедренной кости и ацетабулярной впадины, искажается репаративный биоэлектrogenез. Искусственное восстановление биопотенциалов, близкое к физиологическому значению, обеспечивало благоприятные условия для структурного восстановления тканей сустава в эксперименте. Это послужило обоснованием для разработки и клинического применения электростатического поля электретов при хирургическом лечении болезни Пертеса у детей.

МАТЕРИАЛ И МЕТОДЫ

В исследование были включены 49 пациентов в возрасте от 8 до 16 лет с торпидным течением болезни Пертеса, которые были разделены на две репрезентативные по анатомическим и клиническим данным, способам предшествующего лечения группы. В основную группу включены 15 пациентов, при лечении которых применяли электретные имплантаты (электростимуляторы остеорепарации — ЭСО). Группу сравнения составили 34 больных, получавших стандартный комплекс консервативного, хирургического и восстановительного лечения. Всем пациентам при поступлении и в процессе динамического наблюдения проводили сравнительные антропометрические, биомеханические и рентгенологические исследования.

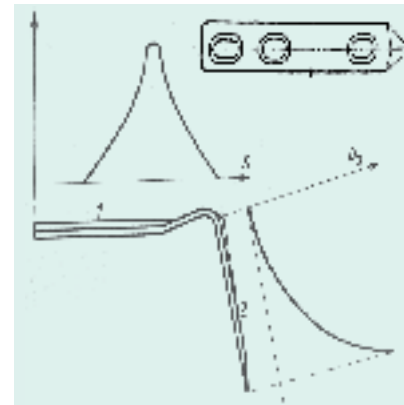


Рис. 1
Функциональное распределение электретного потенциала Vэ по поверхности углообразной пластины

Методика ортопедического обследования включала внешний осмотр пациента в положении лежа, сидя и стоя. Определяли положение конечностей и суставов, таза, позвоночника, естественных складок, состояние связочно-мышечного аппарата. Осуществляли обмеры больной и здоровой конечностей, определяли абсолютное и относительное укорочение, гипотрофию мягких тканей. Эти параметры позволяли судить о временных характеристиках патологического процесса, темпе развития заболевания. Определяли функциональные возможности пораженного сустава, объем возможных движений в суставе, нарушения походки, наличие контрактуры суставов. Рентгенологические исследования выполняли при поступлении, после операции и на протяжении всего периода наблюдений через 6 недель и через каждые 3 месяца до выздоровления. Динамику рентгенологических изменений пораженного и здорового суставов изучали по факту деформации головки и шейки бедренной кости, по изменению высоты и ширины головки, ширины шейки бедренной кости, шеечно-диафизарного угла, ширины и глубины вертлуж-

Анализ полученных результатов позволил определить особенности течения восстановительных процессов в пораженном суставе при различных вариантах хирургического лечения

ной впадины, угла антеторсии. При патологическом изменении проксимального отдела бедренной кости с целью исправления порочного положения конечности, коррекции внутрисуставных взаимоотношений, создания более благоприятных условий развития тазобедренного сустава, активизации восстановительных процессов у 46 пациентов выполняли различные виды корригирующих остеотомий с фиксацией углообразной пластиной типа Блаунта. В опытной группе в 12 случаях пластинка была покрыта диэлектриком в электретном состоянии на основе оксидной пленки тантала с функциональным распределением электретного потенциала по поверхности имплантата. Электретный потенциал на поверхности пластины имел симметричное распределение относительно средней точки ее рабочей длины, соответствующей области остеотомии, а клиновидный конец пластины, имплантируемый в зону патологического очага, имел на поверхности распределение потенциала с нарастанием от 0 до 100 В по направлению к острию (рис. 1).

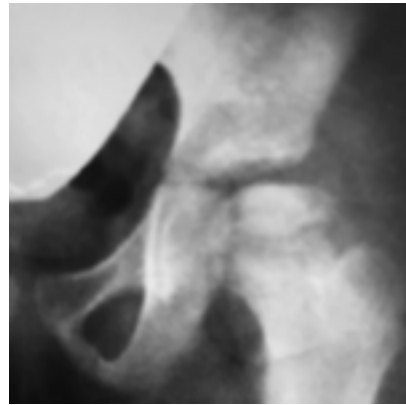
У трех пациентов с сопутствующей гемофилией выполнена только имплантация винта с электретным покрытием и электретной разностью потенциала от 0 до 70 В по направлению к резьбе. Следует отметить, что в основной группе с применением электретных имплантатов патология в тазобедренном суставе была более выраженной по основным показателям, а условия для реституции являлись менее благоприятными.

РЕЗУЛЬТАТЫ И ОБСУЖДЕНИЕ
Проведенный анализ полученных результатов позволил определить особенности течения восстановительных процессов в пораженном суставе при различных вариантах хирургического лечения. Во всех случаях были получены хорошие и удовлетворительные анатомические, функциональные и социально-прогностические результаты (табл. 1), что можно объяснить стимулирующим воздействием на

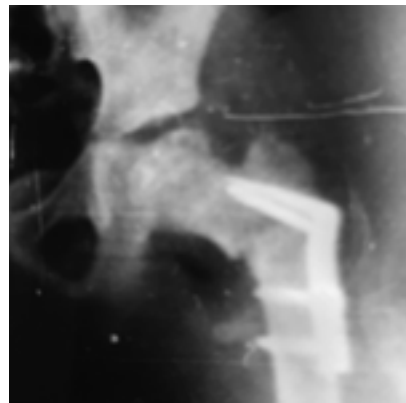
Таблица

Структура результатов оценки лечения

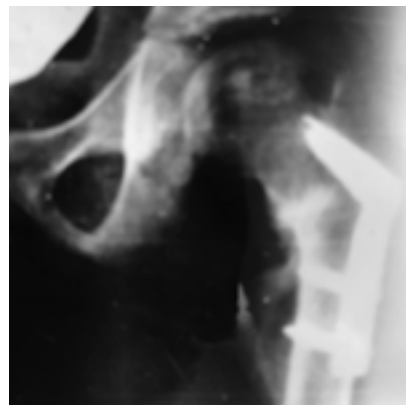Восстановление тазобедренного сустава	Распределение результатов, %		
	Хорошие	Удовлетворительные	Неудовлетворительные
Формы и структуры			
опытная группа	93,3	6,7	—
контрольная группа	67,6	32,4	—
Функция сустава			
опытная группа	86,6	13,4	—
контрольная группа	82,3	17,7	—
Социально-прогностическая оценка			
опытная группа	100,0	—	—
контрольная группа	82,4	17,6	—



А



В



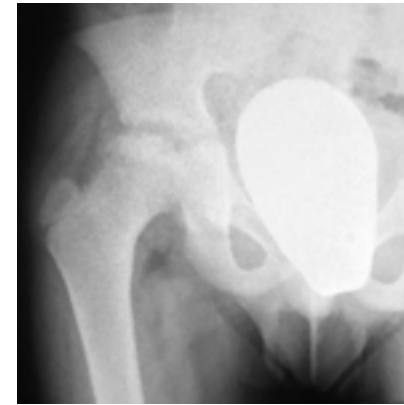
С

Рис. 2
Рентгенограммы тазобедренного сустава больного Г.:
А — стадия импрессионного перелома;
В — через 3 месяца, стадия фрагментации, остеотомия, фиксация пластиной с электрретным покрытием;
С — через 6 месяцев после операции, стадия восстановления, консолидация

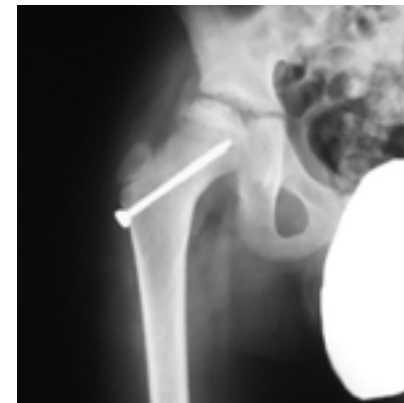Применение электрретных стимуляторов эффективно и безопасно при лечении болезни Пертеса у детей на протяжении всего периода наблюдения, предупреждает прогрессирование дегенеративных процессов, активизирует репаративные процессы в костно-хрящевой структуре и способствует восстановлению функции пораженного сустава

течение репаративных процессов и своевременным формированием оптимальных биомеханических условий развития и функционирования сустава. Однако применение имплантатов с электрретным покрытием с функциональным распределением электростатического поля обеспечило лучшие результаты по сравнению с контрольной группой. Хороший анатомический и функциональный исход в опытной группе достигнут в 93,3 и 86,6% соответственно. Коррекция нарушенного биоэлектrogenеза создавала наиболее благоприятные условия для процессов метаболизма, хондро- и остеорепарации в пораженных структурах сустава [9, 10]. Положительное действие электростатического поля электрета проявлялось в активации пролиферации и дифференцировке мультипатентных мезенхимальных стромальных

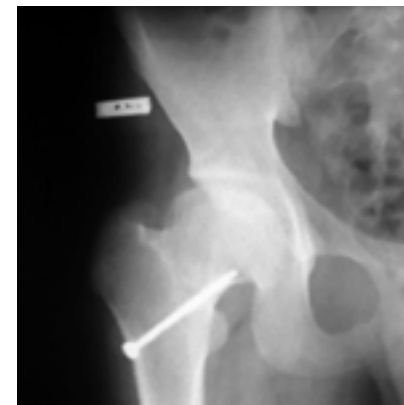клеток костного мозга, интенсификации процессов синтеза белков остеогенной и хондрогенной направленности, что способствует восстановлению костно-хрящевой структуры сустава, оптимизации организации белков хрящевого матрикса (рис. 2). Улучшение функциональных результатов, увеличение амплитуды движений в пораженном суставе обусловлено уменьшением интенсивности болевого синдрома. Вероятно, это можно объяснить блокированием процессов деполяризации мембраны клеток специфических рецепторов кости под воздействием электростатического поля, что приводит к сдерживанию генерации нервного импульса вследствие срыва внутриклеточных реакций трансиндукции сигнала. Данные сравнительных антропометрических, рентгенологических и биомеханических исследований



А



В



С

Рис. 3
Рентгенограммы больного К.:
А — стадия импрессионного перелома;
В — имплантация электрретного стимулятора;
С — через 10 лет после операции, восстановление структуры сустава

подтвердили эффективность и безопасность воздействия электростатического поля электрета при хирургическом лечении болезни Пертеса у детей. Коррекция репаративного электрогенеза оптимизирует условия остеондрорепарации в пораженном суставе, улучшает общую структуру результатов лечения, увеличивает число положительных результатов и позволяет снизить инвалидность. Нежелательного воздействия на зоны роста или какие-либо негативные последствия применения электростатического поля электретов не выявлено. Следует отметить эффективность лечения при использовании ЭСО у больных с остеонекрозом головки бедренной кости с сопутствующей гемофилией (рис. 3).

ВЫВОДЫ

Применение электрретных стимуляторов эффективно и безопасно при лечении болезни Пертеса у детей на протяжении всего периода наблюдения, предупреждает прогрессирование дегенеративных процессов, активизирует репаративные процессы в костно-хрящевой структуре и способствует восстановлению функции пораженного сустава.

Использование ЭСО при асептическом некрозе головки бедренной кости не должно противопоставляться другим методам хирургического лечения, а может быть использовано в сочетании с различными вариантами терапии этого заболевания.

ЭСО могут быть рекомендованы при торпидном течении заболевания, когда известные способы лечения малоэффективны.

Дальнейшие комплексные исследования применения электростатического поля электретов помогут способствовать решению проблемы профилактики и лечения патологии тазобедренного сустава.

Литература

1. Кулик Е.Т. Биоэлектрретный эффект / Е.Т. Кулик. Минск: Наука и техника, 1980. 216 с.
2. Ткаченко С.С. Электростимуляция остеорепарации / С.С.Ткаченко, В.В. Руцкий. Л.: Медицина, 1989. 208 с.
3. Авторское свидетельство СССР № 1251915.
4. Патент РФ № 2563107.
5. Хомутов В.П. Применение электретов в медицине / В.П. Хомутов, Ю.А. Быстров, С.В. Васильевич, В.Н. Корещий // А.И. Грицанов В.П. Хомутов. Эволюция остеосинтеза. СПб.: МОРСАР А.В. 2005. С. 135-151.
6. Steinberg M.E., Larcom P., Strafford B., Hosick W.B., Corces A., Bands R.E. et al. Treatment of the femoral head by Core decompression, bone grafting, and electrical stimulation. UPOJ. 1997. 10:24-29.
7. Massari, Fini M., Cadossi R., Setti S., Traina G.C. Biophysical stimulation in osteonecrosis of the femoral head // Indian J. Orthop. 2009. 43(1):17-21.
8. Нелин Н.И. Особенности электрогенеза при асептическом некрозе головки бедренной кости в эксперименте / Н.И. Нелин, В.П. Хомутов, М.С. Моргунов // Сб. работ травматологического форума Сибири и Дальнего Востока. М., 2017. С. 111-117.
9. Александрова С.А. Влияние электрического поля электрета на основе анодного оксида тантала на дифференцировочные свойства стромальных клеток костного мозга больного остеоартрозом / С.А. Александрова, О.И. Александрова, В.П. Хомутов, М.С. Моргунов, М.И. Блинова // Цитология. 2018. Т. 60, № 12. С. 987-995.
10. Линник С.А. Исследование эффективности электростатического поля в лечении остеоартроза / С.А. Линник, В.П. Хомутов // РМЖ Мед. обзор. 2017. № 1. С. 2-5.